Digitized by the Internet Archive
in 2015

https://archive.org/details/b21462835

ARCHIVES

DE

PHYSIOLOGIE

NORMALE ET PATHOLOGIQUE

TRAVAUX ORIGINAUX

I

SUR LES FIBRES PYRAMIDALES HOMOLATÉRALES ET SUR LA TERMINAISON INFÉRIEURE DU FAISCEAU PYRAMIDAL

Par MM.

J. DEJERINE ET A. THOMAS

Professeur agrégé, médecin de la Salpêtrière. Interne des hôpitaux.

Brown-Séquard a montré, il y a déjà longtemps, que, en pathologie humaine comme en pathologie expérimentale, une lésion cérébrale unilatérale détermine, du côté de la motilité générale, une paralysie à la fois croisée et directe. C'est à cet auteur en effet que l'on doit d'avoir montré que, chez les hémiplégiques, la force musculaire du côté opposé à l'hémiplégie[1] — du côté dit « sain » — est toujours inférieure à l'état normal.

En 1875, Westphal[2] fit remarquer que, dans certains cas d'hémiplégie avec contracture, le membre inférieur réputé sain pouvait présenter le clonus du pied et, en 1878, l'un de nous[3], rapportant

[1] Brown-Séquard, cité par Gowers, *Diseases of nervous system*, t. II.

[2] Westphal, Ueber einige Bewegungs, etc. (*Arch. f. Psychiatrie*, 1875).

[3] Dejerine, Sur l'existence d'un tremblement réflexe dans le membre non paralysé chez certains hémiplégiques (*Comptes rendus de l'Acad. des sciences* 20 mai 1878).

5

des faits analogues, émettait l'hypothèse que ce phénomène était la conséquence d'une propagation de la sclérose descendante au faisceau pyramidal du côté « sain ». En 1880, Brissaud[1] signalait l'état de contracture des deux jambes, que l'on rencontre quelquefois chez les hémiplégiques.

Ces symptômes bilatéraux, consécutifs à une lésion cérébrale unilatérale, furent encore étudiés au point de vue clinique, en 1882, par Pitres[2] et, en 1883, par un élève de Pitres, le Dr Dignat[3] et par Friedländer[4]. En 1884, Pitres[5], revenant sur cette question, montra qu'il est fréquent de rencontrer, chez les hémiplégiques, outre la sclérose pyramidale descendante classique, une sclérose du faisceau pyramidal croisé, du côté non hémiplégié.

Pour expliquer l'existence des scléroses bilatérales du faisceau pyramidal croisé, à la suite de la lésion d'un seul hémisphère, Pitres émit l'hypothèse d'une anomalie dans l'entrecroisement du faisceau pyramidal, « anomalie d'après laquelle les fibres provenant d'un hémisphère cérébral, se prolongeraient en partie dans le cordon latéral du côté opposé et en partie dans le cordon latéral du côté correspondant ».

Plus loin, cet auteur ajoute : « Dans ces cas, les cordons de Türck sont en général épargnés ou ne présentent guère que des lésions légères ou partielles. »

Cette question du mode d'entrecroisement des pyramides — variable suivant les sujets, ainsi que l'a indiqué Flechsig — est encore assez obscure; elle ne pourra être résolue qu'à l'aide de l'étude d'un grand nombre de cas de dégénérescence secondaire, dans lesquels on aura constaté au microscope une dégénérescence *totale* de la pyramide, car c'est dans ces cas seulement que l'on pourra déceler, par les dégénérescences secondaires, le contingent complet des fibres pyramidales que chaque hémisphère envoie à la moelle épinière.

Nous avons étudié 7 cas de dégénérescence totale de la pyramide

[1] Brissaud, Recherches anatomo-pathologiques et physiologiques sur la contracture permanente des hémiplégiques (*Thèse de doctorat*, Paris, 1880).

[2] Pitres, Note sur l'état des forces chez les hémiplégiques (*Arch. de neurol.*, n° 10, 1882).

[3] Dignat, Sur quelques symptômes qui peuvent se montrer chez les hémiplégiques du côté opposé à l'hémiplégie (*Progrès médical*, 1883).

[4] Friedländer, Ueber den Kraftverlust der nicht gelähmten Gliedern, etc. (*Neurol. Centralblat*, 1883).

[5] Pitres, Recherches anatomo-cliniques sur les scléroses bilatérales de la moelle épinière consécutives à des lésions unilatérales du cerveau (*Arch. de physiol.*, 1884, p. 142).

consécutive à une lésion hémisphérique unilatérale et nous avons constaté, dans tous ces cas :

1° Une dégénérescence du faisceau pyramidal direct dans le cordon antérieur du même côté que la lésion cérébrale ou protubérantielle.

2° Une dégénérescence du faisceau pyramidal croisé dans le cordon latéral, du côté opposé à la lésion encéphalique.

3° Une dégénérescence légère du faisceau pyramidal croisé, dans le cordon latéral du même côté que la lésion hémisphérique.

En d'autres termes, il existait dans ces 7 cas, outre la dégénérescence classique des faisceaux pyramidaux croisé et direct, une dégénérescence dans le cordon latéral.

Dans deux de ces cas, il nous a été donné d'observer, avec beaucoup de netteté, le mode de décussation du faisceau de la pyramide antérieure du bulbe ; nous avons pu suivre le trajet des fibres pyramidales directes *a*) dans le cordon antérieur, *b*) dans le cordon latéral du même côté que la lésion encéphalique. Ces recherches montrent que — dans certains cas du moins — le faisceau pyramidal fournit au niveau de sa décussation, outre les faisceaux croisé et direct classiques, un certain nombre de fibres au cordon latéral du même côté, fibres que nous désignons sous le nom de *fibres pyramidales homolatérales.*

Dans ces deux cas, l'examen histologique a été pratiqué à l'aide de la méthode des coupes microscopiques sériées.

Notre premier cas a trait à une hémiplégie cérébrale infantile, survenue vers l'âge de 6 à 18 mois, chez un jeune homme qui mourut à 24 ans de tuberculose pulmonaire. La symptomatologie était celle d'une monoplégie brachiale gauche avec contracture et arrêt de développement. L'atrophie musculaire du membre supérieur était portée à un degré extrême. Le membre inférieur, par contre, était fort peu touché. La lésion hémisphérique à la fois corticale et sous-corticale avait déterminé, entre autres dégénérescences secondaires, une atrophie totale de la pyramide droite — dégénérescence secondaire, compliquée d'agénésie.

L'arrêt de développement de la pyramide était extrêmement accusé et la pyramide atrophiée était réduite à une mince lamelle aplatie, d'un millimètre à peine d'épaisseur, située en avant de l'olive bulbaire. Ce complet arrêt de développement de la pyramide contrastait avec l'état de la moelle épinière. Celle-ci, manifestement asymétrique, montrait une dégénérescence très nette du faisceau pyramidal direct, mais ni la méthode de Weigert, ni la méthode de Pal, ne décelaient la moindre dégénérescence du faisceau pyramidal croisé. Seules, la méthode de Rosin et la méthode au carmin montraient, dans le cordon latéral croisé, une légère tache de sclérose névro-

glique. Grâce au début infantile de la lésion cérébrale et à la destruction du faisceau pyramidal dans son trajet hémisphérique, à une période de la vie, où son revêtement myélinique n'était pas parachevé, il s'est produit ici une atrophie complète totale du faisceau pyramidal croisé, qui a disparu sans laisser de trace pour ainsi dire. En d'autres termes, il s'est passé ici ce que l'on observe

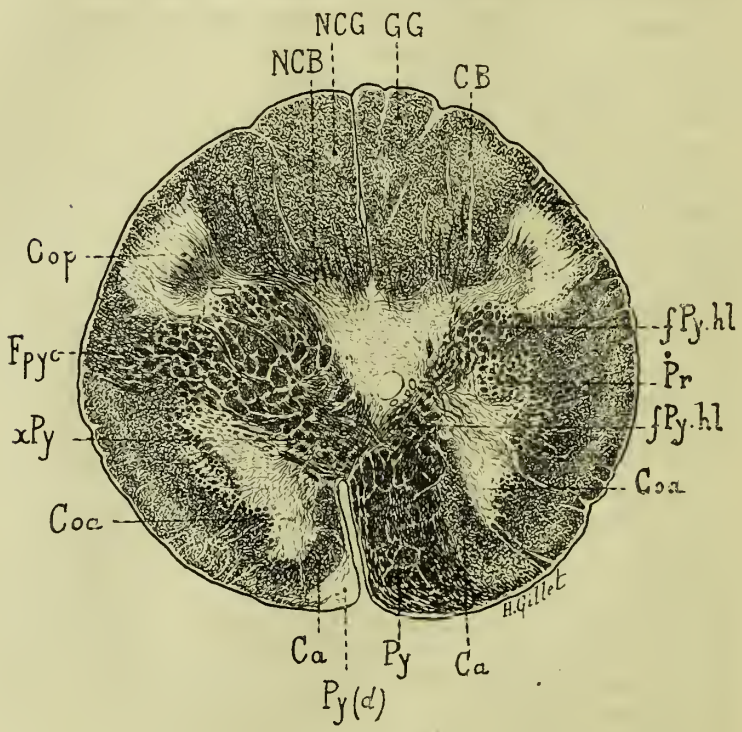

Fig. 1. — Coupe horizontale du bulbe rachidien passant par l'extrémité inférieure de l'entrecroisement pyramidal dans un cas d'hémiplégie cérébrale infantile. (Méthode de Pal; grossissement, 5 diamètres.)

Ca, partie fondamentale du cordon antérieur; *CB*, cordon de Burdach: *CG*, cordon de Goll; *Coa*, corne antérieure; *Cop*, corne postérieure; *Fpyc*, faisceau pyramidal croisé; *fPyhl*, fibres pyramidales homolatérales; *NCB*, noyau du cordon de Burdach; *NCG*, noyau du cordon de Goll; *Pr*, processus réticulaire; *Py*, pyramide bulbaire; *Py(d)*, faisceau pyramidal direct ou de Türck.

à la suite d'opérations pratiquées sur les animaux nouveau-nés (méthode de Gudden).

Au niveau du collet du bulbe, la pyramide atrophiée et arrêtée dans son développement, s'entrecroise incomplètement et fournit un faisceau pyramidal direct relativement considérable — dont le

volume égale à peu près celui de la pyramide atrophiée — et un faisceau pyramidal croisé très petit et décelable seulement sur les coupes traitées selon la méthode de Rosin ou par le carmin.

Etant donné cette atrophie complète, totale, de la pyramide qui ne contenait pas une seule fibre, ce cas était donc particulièrement favorable à l'étude de l'entrecroisement de la pyramide *saine* au niveau du collet du bulbe.

Or, sur les coupes microscopiques sériées traitées par les méthodes

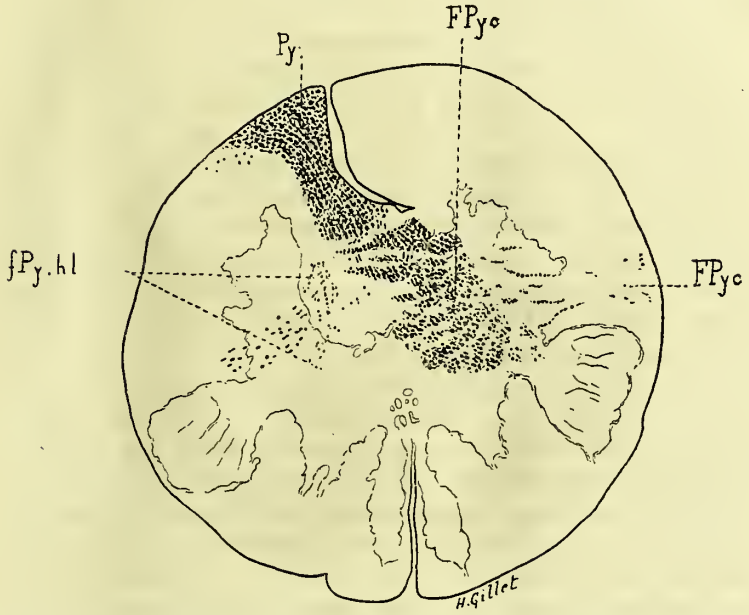

Fig. 2. — Coupe horizontale du bulbe passant par la partie inférieure de l'entrecroisement pyramidal dans un cas d'hémiplégie droite totale de l'adulte datant de deux mois. (Méthode de Marchi; grossissement, 5 diamètres.)

Fpyc, faisceau pyramidal croisé; *fPyhl*, fibres pyramidales homolatérales; *Py*, pyramide bulbaire.

de Weigert, de Pal, de Rosin, par le carmin, etc., nous avons pu constater avec beaucoup de netteté (voy. *fig.* 1) que la pyramide bulbaire du côté sain abandonnait, au niveau du collet du bulbe — outre les faisceaux pyramidaux direct et croisé — un petit faisceau de fibres au cordon homolatéral. Ces *fibres pyramidales homolatérales* (*fPyhl*) se dirigent obliquement en arrière et en dehors, décapitent la corne antérieure du même côté et se rendent au cordon latéral de la moelle épinière du même côté, où elles se placent en avant du col de la corne postérieure.

Notre second cas est la contre-partie du précédent. Il s'agit ici

d'une hémiplégie droite totale de l'adulte, datant de deux mois et relevant, d'une lésion étendue du segment postérieur de la capsule interne, avec dégénérescence *totale* de la pyramide. Dans ce cas, nous avons pu étudier le trajet du faisceau pyramidal dégénéré à l'aide de la méthode de Marchi ; méthode qui donne, comme l'on sait, des résultats positifs précieux dans les dégénérescences de date récente.

L'examen histologique des coupes sériées nous a révélé les particularités suivantes :

1° Au niveau de l'entrecroisement pyramidal (*fig.* 2), la plus grande partie des fibres dégénérées traversent la substance grise pour se placer ensuite dans le cordon latéral du côté opposé (faisceau pyramidal croisé).

2° Une autre partie moins importante reste dans le cordon antérieur du même côté (faisceau pyramidal direct ou cordon de Türck).

3° Un groupe de fibres relativement petit, par comparaison avec les deux groupes précédents (fibres pyramidales *homolatérales*) (fPyhl), traversent la substance grise pour se rendre dans le cordon latéral du même côté que la pyramide dégénérée. La plupart de ces fibres se détachent de la pyramide malade, sur les coupes qui passent par l'extrémité inférieure du noyau de Burdach et viennent se placer au-devant de l'angle formé par ce noyau et par la substance gélatineuse de Rolando. Nous avons pu suivre ces fibres dans le cordon latéral jusqu'à la hauteur de la quatrième racine sacrée (*fig.* 5).

Ces fibres pyramidales *homolatérales* n'ont pas été, à notre connaissance du moins, décrites jusqu'ici chez l'homme. En effet, l'hypothèse, émise par Pitres, de l'existence d'une anomalie dans l'entrecroisement pyramidal — pour expliquer la sclérose du faisceau pyramidal du côté dit « sain » à la suite de lésions encéphaliques unilatérales — n'était pas fondée sur un examen histologique. Par contre, l'existence de ces fibres pyramidales homolatérales a été indiquée par Russell [1] chez le chat dans un cas de malformation congénitale, ainsi que par Mellus [2] et par Sherrington [3] chez le singe, à la suite d'extirpation partielle de l'écorce d'un seul hémisphère.

Il faut donc, selon nous, tenir compte de la présence de ces fibres pyramidales homolatérales, dans la pathogénie de la parésie plus ou moins accusée des membres du côté sain chez les hémiplégiques, décrite il y a déjà longtemps par Brown-Séquard, ainsi que de l'exa-

[1] Russell, Defective development of the central nervous system in a cat (*Brain*, 1895, p. 37).

[2] Mellus, *Proc. Royal Society*, 1894

[3] Sherrington, *Lancet*, 1894

gération des réflexes, et de la contracture latente ou permanente du membre inférieur sain que l'on observe assez souvent chez ces malades. Il faut également en tenir compte pour expliquer la sclérose des deux faisceaux pyramidaux croisés rencontrée dans certaines scléroses médullaires descendantes, consécutives à la lésion d'un seul hémisphère (Pitres).

Mais cette sclérose bilatérale n'est pas due uniquement et exclusivement aux fibres pyramidales homolatérales. Dans des recherches faites par l'un de nous en collaboration avec M. Spiller (de Philadelphie) sur la dégénérescence secondaire de la moelle chez les hémiplégiques — recherches que nous publierons prochainement — il nous a été donné de constater très nettement, à l'aide de la méthode de Marchi, que le faisceau pyramidal, dégénéré à la suite d'une lésion hémisphérique, envoie des fibres dans le cordon latéral du côté sain, fibres qui passent par la commissure antérieure. On sait, en outre, que Charcot[1] avait émis l'hypothèse que la sclérose descendante bilatérale de la moelle, que l'on observe à la suite d'une lésion unilatérale de cet organe, tiendrait à un nouvel entrecroisement de quelques fibres des faisceaux pyramidaux.

TERMINAISON INFÉRIEURE DES FIBRES PYRAMIDALES

La terminaison inférieure des fibres pyramidales directes, croisées et homolatérales, n'a pas encore jusqu'ici été nettement établie. L. Türck, en cherchant les corps granuleux dans la moelle épinière des hémiplégiques, a montré que le faisceau pyramidal croisé existait jusqu'au niveau de la quatrième racine lombaire. Pour Vulpian, il s'arrêterait au niveau de la deuxième racine lombaire. Quant au faisceau pyramidal direct ou de Türck, la plupart des auteurs s'accordent à placer sa terminaison inférieure au niveau de la région dorsale moyenne[2].

Si l'on réfléchit à ce fait que c'est le plexus sacré qui fournit la plus grande partie des nerfs destinés aux membres inférieurs — plexus formé par la réunion de la branche lombo-sacrée et des quatre premières paires sacrées, — on arrive à cette conclusion, que le faisceau pyramidal doit descendre dans la moelle épinière beaucoup plus bas qu'on ne l'admet généralement.

[1] Charcot, *Leçons sur les localisations, etc.*, Paris, 1876, p. 251.

[2] Tooth, dans son travail (*On secundary Degenerations of the spinal cord*, 1889), a retrouvé la dégénérescence du faisceau pyramidal croisé au-dessous de la quatrième paire lombaire dans un cas de fracture de la colonne vertébrale et encore plus bas, dans les cas d'hémisection de la moelle cervicale chez un singe. Mais ces cas ne nous paraissent pas pouvoir être utilisés pour l'étude qui nous

Pour chercher à élucider ce point d'anatomie, nous avons pratiqué l'examen histologique sérié du bulbe et de la moelle épinière, dans cinq cas d'hémiplégie de l'adulte avec dégénérescence secondaire *totale* de la pyramide. Deux de ces cas ont trait à des hémiplégies d'origine corticale et les trois autres à des hémiplégies par lésion étendue du segment postérieur de la capsule interne. Dans quatre de ces cas, l'hémiplégie était ancienne et datait de huit à douze ans; dans le cinquième, l'hémiplégie remontait à deux mois seulement. Dans les quatre cas anciens, l'examen histologique a été pratiqué à l'aide des méthodes de Weigert, de Pal, de Rosin et de la méthode au carmin. Le cas récent a été étudié par la méthode de Marchi.

Dans les quatre cas anciens, nous avons pu suivre la dégénérescence du faisceau pyramidal croisé jusqu'au niveau des 3e et 4e paires sacrées et la dégénérescence du faisceau pyramidal direct jusqu'à la 1re paire lombaire inclusivement.

Dans ces cas, il existait en outre une légère sclérose pyramidale homolatérale, sclérose que nous avons pu suivre jusqu'au niveau de la région lombaire moyenne.

Le cas que nous avons étudié par la méthode de Marchi concerne ce cas cité plus haut, d'hémiplégie droite totale, datant de deux mois et relevant d'une lésion du segment postérieur de la capsule interne. Ici comme dans les cas précédents, la pyramide ne contenait pas de fibres saines, et l'autre pyramide ne contenait pas une seule fibre dégénérée.

Nous avons pu suivre les trois sortes de fibres du faisceau pyramidal jusque dans les régions suivantes :

1° Les fibres du faisceau pyramidal *croisé* ont pu être suivies jusqu'au niveau de l'extrémité supérieure du filum terminal (*FPyd*,

occupe, car le faisceau pyramidal croisé, comme le faisceau pyramidal direct du reste, sont occompagnés dans leur trajet par des fibres commissurales plus ou moins longues (Bouchard), reliant entre elles des régions de substance grise plus ou moins éloignées. Le trajet, ainsi que la terminaison inférieure du faisceau pyramidal dans la moelle épinière, ne peuvent être étudiés qu'à la suite de lésions qui intéressent ce faisceau, soit au niveau de son origine — corticalité rolandique, — soit dans son trajet depuis cette corticalité jusqu'à la protubérance.

Nous ajouterons enfin que les cas avec dégénérescence *totale* de la pyramide constatée au microscope (méthodes de Weigert, Pal, carmin, Marchi, Rosin, etc.) sont ici encore les seuls utilisables pour ce genre de recherches, dans lesquelles on doit toujours pouvoir se baser sur une dégénérescence *complète* du faisceau pyramidal. Quant aux cas d'hémiplégie cérébrale infantile, de date plus ou moins ancienne, avec atrophie totale ou partielle de la pyramide, et dont nous possédons plusieurs exemples, ils ne peuvent être utilisés pour l'étude du trajet médullaire du faisceau pyramidal, ce faisceau étant ici à la fois dégénéré et arrêté dans son développement.

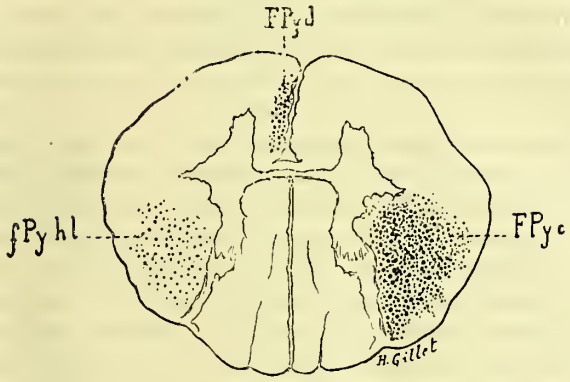

Fig. 3.

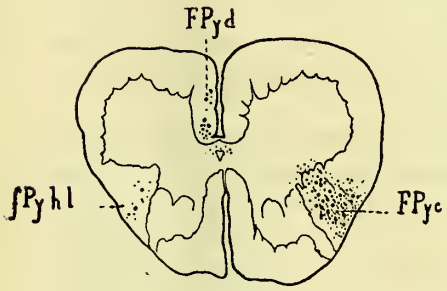

Fig. 4.

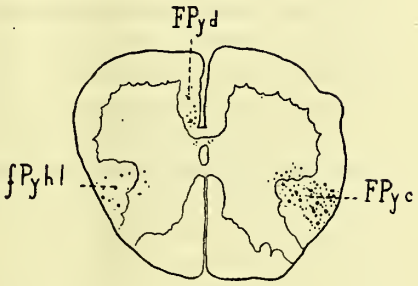

Fig. 5.

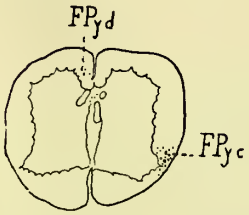

Fig. 6.

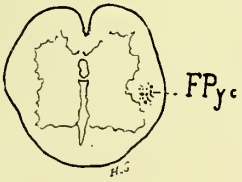

Fig. 7.

Coupes horizontales de la moelle épinière dans un cas d'hémiplégie droite totale de l'adulte datant de deux mois. (Méthode de Marchi; grossissement, 4 diamètres.)

Fig. 3, coupe passant par la région cervicale supérieure. — Fig. 4, coupe passant par la 3e sacrée. — Fig. 5, coupe passant par la 4e sacrée. — Fig. 6, coupe passant par la 6e sacrée. — Fig. 7, coupe passant par la partie supérieure du filum terminal.

FPyc, faisceau pyramidal croisé; *FPyd*, faisceau pyramidal direct ou de Türck *fPyhl*, fibres pyramidales homolatérales.

fig. 7) ; nous avons pu constater que, déjà au niveau de la 4e racine sacrée, ces fibres ne forment plus un faisceau distinct dans le cordon latéral et qu'elles occupent une situation de plus en plus périphérique (*fig.* 5).

2° Les fibres du faisceau pyramidal *direct* ou de Türck ont pu être très nettement retrouvées jusqu'au niveau de l'origine de la 6e paire sacrée (*FPyd*, *fig.* 6). A la région lombaire, ce faisceau dégénéré présente l'apparence d'une virgule, dont l'extrémité renflée est dirigée en arrière et affleure la commissure antérieure. A mesure que l'on examine des coupes pratiquées à des niveaux plus inférieurs, l'extrémité antérieure et effilée de ce faisceau s'atténue progressivement, de telle sorte qu'au niveau de la 4e racine sacrée le faisceau de Türck est réduit à quelques fibres siégeant à la partie interne et postérieure du cordon antérieur (*fig.* 5).

3° Les *fibres pyramidales homolatérales* ont pu être suivies d'une manière certaine jusqu'au niveau de la 4e racine sacrée, où on les retrouve encore sous forme de quelques fibres irrégulièrement disséminées dans le cordon latéral (fPyhl, *fig.* 5).

Nos recherches montrent donc que les fibres pyramidales descendent dans la moelle épinière beaucoup plus bas qu'on ne l'admet généralement.